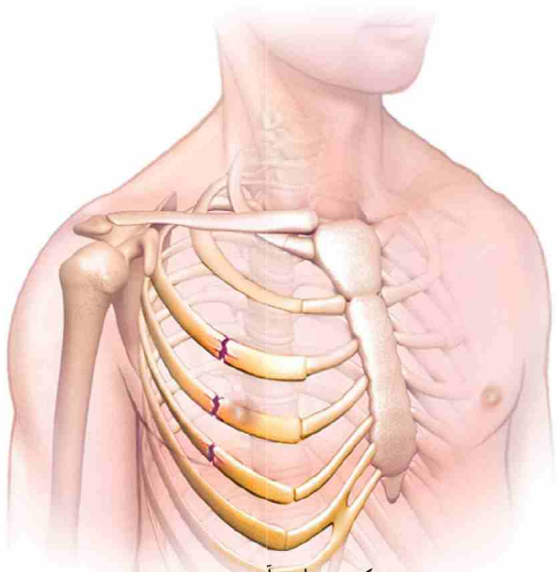


# شکستگی دنده ها؛ تشخیص، درمان و پیشگیری



تهیه کننده: واحد آموزش

تأیید کننده: مدیر گروه جراحی

تاریخ تدوین: ۹۷/۴/۱

تاریخ آخرین بازنگری: ۱۴۰۱/۶/۱

تاریخ بازنگری بعدی: ۱۴۰۵/۶/۱

ویرایش: ۰۲

کد: ATH-ED/ED- 42

منبع: کتاب مرجع داخلی جراحی پرستاری (برونر و سودارث)

سایت اطلاعات پزشکی



طراحی و چاپ: روابط عمومی بیمارستان آتیه

آدرس بیمارستان: تهران، شهرک غرب، تقاطع بلوار فرحزادی و شهید دادمان

تلفن بیمارستان: ۸۲۷۲۱

فاکس بیمارستان: ۸۸۰۸۶۰۹۵

سایت بیمارستان: [www.atiehhospital.ir](http://www.atiehhospital.ir)

## پیشگیری

روش های زیر از شکستگی دنده ها پیشگیری می کنند:

### ۱- مراقب باشید تا دچار آسیب ورزشی نشوید

موقع انجام ورزش های برخوردی، لباس ها و تجهیزات حفاظتی بپوشید.

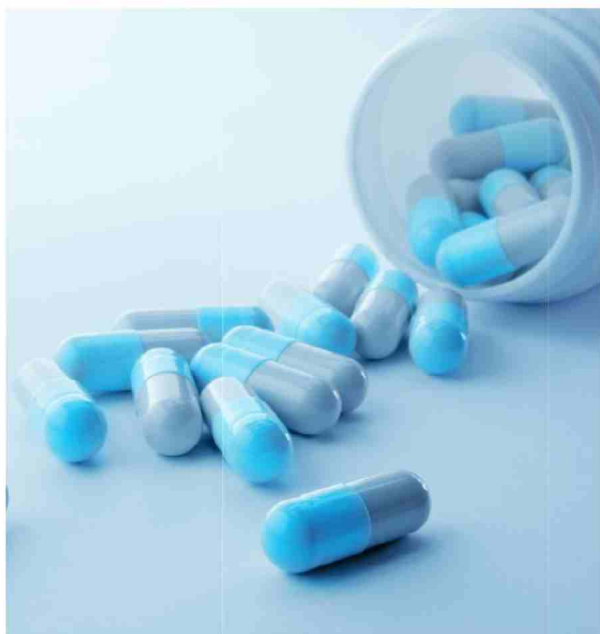### ۲- خطر افتادن در خانه را کاهش دهید

مراقب باشید موقع راه رفتن روی سرامیک یا سنگ کف خانه که خیس یا لغزنده است لیز نخورید. همچنین اگر قالی یا پادری کوچکی در کف خانه انداخته اید که سر می خورد، یا آن را جمع کنید و یا زیر آن از تجهیزات ضد سر خوردن بچسبانید.

همچنین موقع بالا رفتن از نردبان حواستان باشد که نیفتید. وقتی هم در حمام هستید، دقت کنید که کف حمام کف صابون نباشد که سر بخورید. در دستشویی هم دمپایی ای بپوشید که لیز نخورد.

### ۳- استخوان هایتان را تقویت کنید

دریافت مقادیر کافی کلسیم از طریق غذاها برای داشتن استخوان هایی محکم و قوی مهم است. روزانه ۱۲۰۰ میلی گرم کلسیم از طریق غذاها و یا قرص کلسیم دریافت کنید.



## داروها

کاهش درد ناشی از شکستگی دنده ها مهم است، زیرا اگر این درد مانع از نفس کشیدن عمیق بیمار شود، دچار آتلکتازی (روی هم خوابیدن ریه) و پنومونی (ذات الریه) خواهید شد که بیشترین داروها در رده اول داروهای غیر استروئیدی ضد دردی (مثل بروفن، ژلوفن، نوافن و...) می باشد. اگر خوردن داروهای مسکن برای کاهش درد ناشی از شکستگی موثر نبود، پزشک داروی بی حسی با اثر طولانی مدت را به اعصاب دنده ها تزریق می کند.

## ۲- سی تی اسکن

اغلب اوقات شکستگی دنده هایی را که با اشعه ایکس معلوم نشده اند، می توان با سی تی اسکن دید. آسیب بافت های نرم، رگ های خونی و دنده ها و وجود هوا و خون در جنب نیز در سی تی اسکن راحت تر دیده می شوند.

## ۳- ام آر آی (MRI)

از ام آر آی برای مشاهده بافت های نرم و اندام های اطراف دنده ها مثل: عضلات استفاده می شود و میزان آسیب به دنده ها، ریه ها و عضلات را نشان می دهد.

## ۴- اسکن استخوان

این روش برای مشاهده شکستگی های ناشی از فشار مناسب است و علاوه بر آن ضایعات دیگر استخوانی را که ممکن است علت اصلی شکستگی مثل متاستاز و یا کم کاری پاراتیروئید باشد را نشان می دهد. در اسکن استخوان، مقادیر کمی از یک ماده رادیو اکتیو به داخل جریان خون تزریق می شود. این ماده در استخوان ها جمع می شود، به خصوص جاهایی که استخوان در حال ترمیم است.

## درمان:

قبلا پزشکان بانداژهای کشداری را به دور قفسه سینه می پیچیدند تا دنده شکسته حرکتی نکند. ولی امروزه استفاده از این روش توصیه نمی شود، زیرا بستن پانداژ از نفس کشیدن عمیق جلوگیری کرده و خطر ابتلا به آتلکتازی (روی هم خوابیدن ریه) و پنومونی را افزایش می دهد. بیشتر شکستگی های دنده طی شش هفته خودبخود بهبود می یابند و درمان های نگهدارنده و علامتی کمک کننده است.

بیشتر شکستگی های دنده طی شش هفته خود به خود بهبود می یابند. کاهش درد ناشی از شکستگی دنده ها مهم است، زیرا اگر این درد مانع از نفس کشیدن عمیق بیمار شود، دچار پنومونی (ذات الریه) خواهد شد.

## راه های تشخیص شکستگی دنده ها

پزشک هنگام معاینه بدنی بیمار، فشار کمی روی دنده ها وارد می کند و در معاینه محل شکستگی را لمس می کند. همچنین به صدای ریه های بیمار برای کاهش صدا گوش کرده و به حرکات دنده های بیمار موقع نفس کشیدن نگاه می کند.

پزشک آزمایشات زیر را برای تشخیص شکستگی دنده ها برای بیمار می نویسد:

## ۱- عکسبرداری از دنده ها با اشعه ایکس

اشعه ایکس وسیله خوبی برای نشان دادن استخوان هاست، اما اغلب اوقات اشعه ایکس استخوان تازه شکسته و خصوصا ترک استخوان را نشان نمی دهد. اشعه ایکس برای تشخیص وجود هوا و خون در جنب (برده اطراف ریه) و کولپس (جمع شدن) ریه نیز مفید است.

